



В.П. Шипулин¹, В.В. Чернявский²

¹ Национальная медицинская академия последипломного образования имени П.Л. Шупика, Киев

² Национальный медицинский университет имени А.А. Богомольца, Киев

Дисфункция желчного пузыря и билиарный сладж: клиническое значение и современные подходы к лечению

Ключевые слова

Дисфункция желчного пузыря, билиарный сладж, лечение, урсодезоксихолевая кислота, «Холудексан».

Заболевания желчного пузыря являются одними из наиболее частых состояний, с которыми приходится сталкиваться практическим врачам-терапевтам и гастроэнтерологам. К ним относятся дисфункция желчного пузыря и сфинктера Одди, хронический холецистит, желчнокаменная болезнь, полипы и холестероз желчного пузыря. С помощью ультразвукового исследования (УЗИ) и биохимического анализа крови врачу, как правило, не составляет труда поставить диагноз «хронический холецистит». Этим отчасти объясняются проблемы диагностики и лечения данного заболевания в Украине: гипердиагностика хронического холецистита, неверная трактовка феномена билиарного сладжа, выявленного при УЗИ, трудности лечения функциональных заболеваний билиарного тракта и холестероза желчного пузыря. При рутинном обследовании трудно определить прогностическое значение полипов желчного пузыря. В таком случае наиболее приемлемой тактикой наблюдения некоторые авторы считают проведение УЗИ через 3 и 6 мес, а затем, при отсутствии роста полипов, — ежегодно [5]. Выполнение холецистэктомии настоятельно рекомендуют при полипах размером более 20 мм. С учетом того, что полипы размером более 10 мм имеют высокий потенциал озлокачествления, холецистэктомию в данном случае следует рассматривать как единственный оптимальный метод лечения [4, 6].

Очень часто наличие пристеночного осадка в желчном пузыре и уплотнение его стенки трактуют как признаки хронического холецистита, однако ультразвуковые критерии, которые использовали ранее, в настоящее время пересмотрены, и диагноз считается вероятным при наличии следующих признаков [1]:

- толщина стенки желчного пузыря > 4 мм у лиц без патологии печени, почек, сердечной недостаточности;
- предположение высказывается при толщине стенки > 5 мм;
- наличие сонографического симптома Мэрфи;
- увеличение размера желчного пузыря более чем на 5 см относительно нормы для данного возраста и конституции пациента;
- наличие тени от стенок желчного пузыря;
- наличие паравезикального эхонегативного ободка (отек стенки).

Врачам и специалистам по ультразвуковой диагностике не следует забывать, что хронический холецистит — это клинический диагноз, который подразумевает наличие воспаления желчного пузыря преимущественно бактериального происхождения, возникающего при дисфункции желчевыводящих путей при наличии камней желчного пузыря или без них, а также при паразитарных инвазиях.

Желчной замазкой, или сладжем, называют густую взвесь кристаллов моногидрата холесте-

ЛІКАРСЬКІ ЗАСОБИ

рина, гранул билирубіната кальція і других його солей [1, 2].

Желчь на 85–95 % состоит из воды. Холестерин, который нерастворим в воде и в норме находится в желчи в растворенном состоянии, секретруется канальцевой мембраной в виде однослойных фосфолипидных пузырьков [2]. В печеночной желчи, не насыщенной холестерином и содержащей достаточное количество желчных кислот, пузырьки растворяются до липидных мицелл смешанного состава. Последние имеют гидрофильную наружную и гидрофобную внутреннюю поверхность, содержащую холестерин. После включения фосфолипидов в стенки мицелл происходит их рост. Эти смешанные мицеллы способны удерживать холестерин в термодинамически стабильном состоянии [1, 2], которое характеризуется низким индексом насыщения холестерином (молярное соотношение холестерина, желчных кислот и фосфолипидов).

При высоком индексе насыщения холестерином (при перенасыщении желчи холестерином или снижении концентрации желчных кислот) холестерин не может быть транспортирован в виде смешанных мицелл. Его избыток транспортируется в фосфолипидных пузырьках, которые нестабильны и могут агрегироваться. При этом формируются крупные многослойные пузырьки, из которых осаждаются кристаллы моногидрата холестерина.

Процесс агрегации и слияния пузырьков и факторы, влияющие на него и на кристаллизацию холестерина, остаются невыясненными. Важность этих процессов подчеркивает тот факт, что необходимое условие возникновения желчных камней — перенасыщение желчи холестерином — не является единственным звеном патогенеза. Желчь часто бывает перенасыщена холестерином и при отсутствии холестериновых камней [2, 3]. Почти у всех больных желчнокаменной болезнью обнаруживают перенасыщение желчи холестерином вследствие возрастания величины соотношения холестерин/желчные кислоты. У большинства таких больных основным нарушением является снижение секреции желчных кислот печенью, вызванное уменьшением их общего пула. Более интенсивная энтерогепатическая циркуляция желчных кислот подавляет их синтез.

Осаждение кристаллов моногидрата холестерина из многослойных пузырьков является ключевым моментом образования желчных камней. При этом способность желчи активизировать или подавлять осаждение играет большую роль, чем ее перенасыщение холестерином. Время, необходимое для осаждения (время осаждения), у

больных с желчными камнями существенно меньше такового при отсутствии желчных камней, а при множественных конкрементах оно меньше, чем при одиночных. Взаимодействие факторов, приводящих к осаждению холестерина, является сложным. В литогенной желчи повышена концентрация белка. К белкам, ускоряющим осаждение (пронуклеаторам), относят муцин желчного пузыря, N-аминопептидазу, кислый α_1 -гликопротеин, иммуноглобулин и фосфолипазу С. «Аспирин» уменьшает продукцию слизи желчным пузырем, поэтому он, как и другие нестероидные противовоспалительные препараты, тормозит образование желчных камней. К факторам, замедляющим осаждение (ингибиторам) относят аполипопротеины А1 и А2 и гликопротеин с молекулярной массой 120 кДа. Роль взаимодействия рН и концентрации кальциевых ионов в образовании камней *in vivo* требует изучения. В центре холестериновых камней находится билирубин, что позволяет предположить возможность осаждения кристаллов холестерина в желчном пузыре на белково-пигментные комплексы [2].

Снижение моторики желчного пузыря и его неадекватное опорожнение (гипокинетическая дисфункция) является фактором, также способствующим появлению осадка вследствие осаждения холестерина. При этом характерные симптомы билиарной диспепсии могут быть слабо выраженными или отсутствовать. В то же время такой осадок может выступать в качестве фактора, как провоцирующего, так и усугубляющего нарушение моторики желчного пузыря. Современные алгоритмы лечения пациентов с дисфункцией желчного пузыря преимущественно направлены на коррекцию моторики желчного пузыря путем использования холеретиков и холекинетиков, при сопутствующей дисфункции сфинктера Одди — миотропных спазмолитиков и антагонистов кальция. Однако воздействие на состав желчи с целью уменьшения насыщенности ее холестерином и предотвращения его осаждения в рутинной практике используется редко. Таким образом, не учитывается тот факт, что даже при адекватном опорожнении желчного пузыря вследствие медикаментозного лечения (фракция выброса более 40 %) полностью от осадка он не освобождается, что ведет к неизбежному рецидиву нарушения моторики.

На наш взгляд, для достижения хорошего результата в лечении гипокинетической дисфункции желчного пузыря, а также для профилактики образования конкрементов, необходима коррекция биохимического состава желчи с целью ликвидации билиарного сладжа. С этой целью

возможно использование урсодезоксихолевой кислоты (УДХК) в качестве фактора, способствующего уменьшению насыщения желчи холестеринном и увеличивающего время осаждения [1–3].

Цель исследования — определить возможности урсодезоксихолевой кислоты (препарат «Холудексан») для лечения билиарного сладжа.

Материалы и методы

Обследовано 32 пациента (10 мужчин, 22 женщины). Критерием включения было наличие взвеси и хлопьев в желчном пузыре. Из сопутствующих состояний выявлены: УЗ-признаки диффузных изменений поджелудочной железы — у 18 больных (56,3 % ± 8,8 %), УЗ-признаки жировой инфильтрации печени — у 13 (40,6 % ± 8,7 %). В биохимическом анализе крови у обследованных пациентов повышения активности трансаминаз не выявлено, тогда как повышение активности гамма-глутамилтранспептидазы (ГГТП) зафиксировано у 8 (25 %) пациентов с признаками стеатоза печени.

Всем пациентам было назначено лечение препаратом «Холудексан» в дозе 10–15 мг/кг массы тела в один прием на ночь.

Динамику УЗ-изменений в желчном пузыре и изменений в биохимическом анализе крови отслеживали через 1, 2 и 3 мес от начала лечения.

Результаты и обсуждение

Через один месяц терапии препаратом «Холудексан» нормализация УЗ-картины желчного пузыря произошла у 12 (37,5 % ± 8,6 %) пациентов, у остальных — выявлен осадок в желчном пузыре. Характерно, что нормализация уровня ГГТП произошла у всех пациентов уже через 30 дней лечения.

Через два месяца УЗ-картина желчного пузыря была нормальной у 19 (59,4 % ± 8,8 %) обследованных.

Через три месяца осадок в желчном пузыре выявлен у 4 пациентов. Таким образом, через три месяца лечения разрешение билиарного сладжа произошло у 87,5 % ± 5,8 % пациентов (рисунок).

Пациентам, у которых оставалась взвесь в желчном пузыре, лечение было продолжено. Клиническое наблюдение в процессе лечения показало, что наиболее ранняя нормализация консистенции желчи произошла у пациентов в возрасте до 45 лет без сопутствующего стеатоза печени.

Количество пациентов с билиарным сладжем

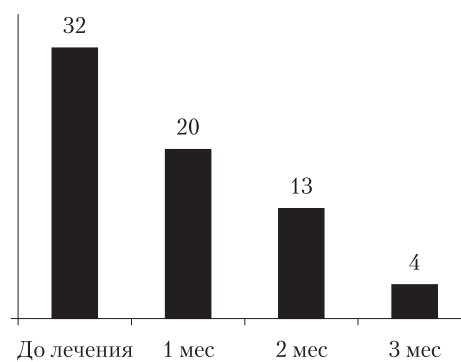


Рисунок. Динамика ультразвуковой картины желчного пузыря у больных с билиарным сладжем при лечении УДХК

Таким образом, препарат «Холудексан» является эффективным средством, нормализующим состав желчи у пациентов с билиарным сладжем.

В этом контексте интересны результаты исследования у пациентов с билиарным микролитиазом патогенеза боли в постхолецистэктомический период. Рандомизированное перекрестное исследование, включавшее 12 пациентов с микролитиазом (из 118 пациентов с постхолецистэктомической абдоминальной болью), выявило существенное улучшение клинической картины после лечения УДХК (300 мг дважды в сутки) по сравнению с нелеченной контрольной группой [7]. Лечение продолжалось 6 мес. В течение 29 мес последующего наблюдения ни один из пролеченных пациентов не отмечал билиарной боли, не было ни одного рецидива микролитиаза.

Выводы

На основании имеющихся данных [1–7] и результатов собственного исследования можно сделать заключение, что:

- 1) УДХК, в частности препарат «Холудексан» (капсулы, 300 мг), является средством выбора у пациентов с наличием осадка в желчном пузыре и симптомами билиарной диспепсии, обусловленной гипокинетической дисфункцией желчного пузыря;
- 2) рекомендуемый курс лечения УДХК при билиарном сладже составляет не менее 3 мес при дозировании 10–15 мг/кг в один прием;
- 3) «Холудексан» способствует устранению внутрипеченочного холестаза, о чем свидетельствует нормализация уровня ГГТП уже через 30 дней терапии.

Список литературы

1. Ивашкин В.Т. Болезни печени и желчевыводящих путей: Руководство для врачей.— М.: Медицина, 2005.— 536 с.
2. Шерлок Ш., Дули Дж. Заболевания печени и желчных путей: Практическое руководство / Пер. с англ.— М.: Гэотар Медицина, 1999.— 864 с.
3. Шербинина М.Б., Литвяк Э.Ю. Отечественный препарат урсодезоксихолевой кислоты «Урсохол»: возможности терапии дискинезий желчевыводящих путей // Сучасна гастроентерол.— 2005.— № 4.— С. 80—84.
4. Koga A, Watanabe K, Fukuyama T. et al. Diagnosis and operative indications for polypoid lesions of the gallbladder // Arch. Surg.— 1988.— Vol. 123.— P. 26.
5. Koga A, Yamauchi S, Nakayama F. Primary carcinoma of the gallbladder // Am. Surg.— 1985.— Vol. 51.— P. 529.
6. Kubota K, Bandai Y, Noie T. et al. How should polypoid lesions of the gallbladder be treated in the era of laparoscopic cholecystectomy? // Surgery.— 1995.— Vol. 117.— P. 481.
7. Okoro N, Patel A, Goldstein M. et al. Ursodeoxycholic acid treatment for patients with postcholecystectomy pain and bile microlithiasis // Gastrointest. Endosc.— 2008.— Vol. 68.— P. 69.

В.П. Шипулін, В.В. Чернявський

Дисфункція жовчного міхура і біліарний сладж: клінічне значення та сучасні підходи до лікування

Наведено результати дослідження щодо можливості застосування препарату урсодезоксихолевої кислоти «Холудексан» для лікування біліарного сладжу. Встановлено, що цей препарат є засобом вибору у пацієнтів з наявністю осаду у жовчному міхурі і симптомами біліарної диспепсії, зумовленої гіпокінетичною дисфункцією жовчного міхура. «Холудексан» сприяє ліквідації внутрішньопечінкового холестази, про що свідчить нормалізація рівня гамма-глутамілтранспептидази через 30 днів терапії.

V.P. Shipulin, V.V. Chernyavskiy

The bladder dysfunction and biliary sludge: clinical significance and modern approaches to the treatment

The article presents results of the study of the possibility of the use of ursodeoxycholic acid preparation *Choludexan* for the treatment of biliary sludge. It has been established that this preparation is the drug of choice for patients with the presence of bladder sedimentation and symptoms of biliary dyspepsia, stipulated by hypokinetic bladder dysfunction. *Choludexan* promotes the liquidation of the intrahepatic cholestasis that is confirmed by the normalization of gamma-glutamyltranspeptidase levels after 30 days of therapy.

Контактна інформація

Шипулін Вадим Петрович, д. мед. н., доцент кафедри

01030, Київ, бульв. Т. Шевченка, 17, УНІЦ «ВУК-Київ»

Тел.: (44) 235-6-235, 235-92-06, 234-59-15, 238-22-13, 238-22-14. E-mail: byk-kiev@meta.ua

Стаття надійшла до редакції 7 жовтня 2011 р.